FACULTÉ DE MÉDECINE DE PARIS

ANNEE 1958

N° 195

THESE

POUR LE

DOCTORAT EN MEDECINE

(Diplôme d'Etat)

PAR

PEROT JACQUES, PHILIPPE

Né le 15 Novembre 1927 à PARIS XIXè

Présentée et soutenue publiquement le *1958*

CONTRIBUTION à l'ETUDE

DU CANCER DE LA RÉGION CERVICO-CYSTIQUE

PRESIDENT : Monsieur le Professeur FAUVERT

R. VEZIN - 48, rue de la Santé - PARIS 14e

FACULTÉ DE MÉDECINE DE PARIS

ANNEE 1958

N°

THESE

POUR LE

DOCTORAT EN MEDECINE

(Diplôme d'Etat)

PAR

PEROT JACQUES, PHILIPPE

Né le 15 Novembre 1927 à PARIS XIXè

Présentée et soutenue publiquement le *1958*

CONTRIBUTION à l'ETUDE

DU CANCER DE LA RÉGION CERVICO-CYSTIQUE

R. UNIV. BIBLIOTHEEK LEIDEN

PRESIDENT : Monsieur le Professeur F A U V E R T

R. VEZIN - 48, rue de la Santé - PARIS 14e

Digitized by the Internet Archive
in 2026

https://archive.org/details/IA41548803_0089

20-2-57

PROFESSEURS HONORAIRES :

MM. BENARD (H.), BROCQ (P.), BULLIARD (H.), CADENAT (F.), CARNOT (P.), CHABROL (Et.), CHAMPY (C.), CHEVASSU (M.), DEBRE (R.), DELBET (P.), DONZELOT (E.), GASTINEL (P.), GUILLAIN (G.), HALPHEN (E.), HARVIER (P.), LAROCHE (G.), LAUBRY (Ch.), LEMAITRE (F.), LEVY-SOLAL (E.), LHERMITTE (J.) LIAN (C.), LOEPER (M.), MARION (G.), MATHIEU (P.), MOCQUOT (P.), MONDOR (H.), MULON (P.), OLIVIER (E.), RICHET (Ch.), SANNIE (Ch.), SEZARY (A.), TANON (L.), VELTER (E).

Doyen : ..... Léon BINET
Membre de l'Institut

Assesseur : ..... Jean VERNE.

I.- PROFESSEURS

Anatomie		CORDIER (G.)
Anatomie Pathologique		DELARUE (A.)
Bactériologie		FASQUELLE (R.)
Biochimie Médicale		JAYLE (M.F.)
Biologie appliquée à l'Educ. Phy. et Sports		CHAILLEY-BERT (P.)
Biologie Médicale		FAUVERT (R.)
Cancérologie Médicale et sociale		BERNARD (J.)
Clinique de cardiologie		MOUQUIN (M.)
Cliniques Chirurgicales	Beaujon	SICARD (A.)
	Cochin	QUENU (J.)
	Hôtel-Dieu	MENEGAUX (G.)
	Salpêtrière	MOULONGUET (P.)
Clinique chirurg. réparatrice et orthopédique		MERLE D'AUBIGNE (R.)
Clinique de Chirurgie cardio-vasculaire		de GAUDART-D'ALLAINES (F.)
Clinique de Chirurg. infantile et orthopédie		FEVRE (M.)
Clinique de Chirurgie pleuro-pulmonaire		MONOD (R.)
Clinique gynécologique		FUNCK-BRENTANO (P.)
Clinique des maladies cutanées et syphilitiques		DEGOS (R.)
Clinique des maladies des enfants		CATHALA (J.)
Clinique des maladies infectieuses		MOLLARET (P.)
Clinique des maladies mentales & de l'encéphale		DELAY (J.)
Clinique des maladies métaboliques		HAMBURGER (J.)
Clinique des maladies du sang		MARCHAL
Clinique des maladies du système nerveux		ALAJOUANINE (T.)
Cliniques Médicales	Bichat	JUSTIN-BESANCON (L.)
	Broussais	DE GENNES (L.)
	Cochin	MOREAU (R.)
	Hôtel-Dieu	BARIETY (M.)
Clinique Méd. d'Hydro-climatologie thérapeutique		DEBRAY (C.)
Clinique Médicale propédeutique		PASTEUR VALLERY-RADOT (L.)
Clinique médico-sociale du diabète sucré et des maladies de la nutrition		BOULIN (R.)
Clinique de neuro-chirurgie		PETIT-DUTAILLIS (D.)
Cliniques Obstétricales	Baudelocque	LACOMME (M.)
	Port-Royal	VARANGOT (J.)

Clinique d'Obstétrique et de gynécologie	LANTUEJOUL (P.)
Clinique Ophtalmologique	RENARD (G.)
Clinique oto-rhino-laryngologique	AUBIN (A.)
Clinique de pneumo-phtisiologie	BERNARD (E.)
Clinique psychiatrique infantile	HEUYER (G.)
Clinique de puériculture	LELONG (M.)
Clinique rhumatologique médicale et sociale	COSTE (F.)
Clinique stomatologique	DECHAUME (M.)
Clinique thérapeutique chirurgicale	SENEQUE (J.)
Clinique thérapeutique médicale	LEMAIRE (A.)
Clinique urologique	FEY (B.)
Embryologie	GIROUD (A.)
Génétique médicale	LAMY (M.)
Histoire de la médecine et de la chirurgie	SOULIE (P.)
Histologie	VERNE (J.)
Hygiène et clinique de la première enfance	TURPIN (R.)
Hygiène et médecine préventive	JOANNON (C.)
Médecine légale	PIEDELIEVRE (R.)
Médecine du travail	DESOILLE (H.)
Parasitologie et histoire naturelle médicale	GALLIARD (H.)
Pathologie Chirurgicale	COUVELAIRE (R.)
Pathologie exotique	LAVIER (G.)
Pathologie expérimentale et comparée	LENEGRE (J.)
Pathologie humorale et immunologie expérimentale (chaire à titre personnel)	MERKLEN (F.)
Pathologie médicale	DECOURT (J.)
Pathologie et thérapeutique générales	GARCIN (J.)
Pédiatrie sociale	MARIE (J.)
Pharmacologie et matière médicale	HAZARD (R.)
Physico-chimie médicale (chaire à titre personnel)	DOGNON (A.)
Physiologie	BINET (L.)
Physique médicale	STROHL (A.)
Radiologie médicale	DESCREZ (H.)
Technique chirurgicale	PATEL (J.)
Thérapeutique	BROUET (G.)

II.- PROFESSEURS SANS CHAIRE
MAITRES de CONFERENCES-AGREGES et AGREGES

Anatomie	DELMAS (A.) pr. s. ch. CABROL (C.) DEBEYRE (J.) OLIVIER (G.)
Anatomie Pathologique	GAUTHIER-VILLARS Mlle P. pr. s. ch. BUSSER (F.) GOUYGOU (Ch.)
Bactériologie	NEVOT (A.) pr. s. ch. CHRISTOL (D.)
Biochimie médicale	ETTORI (J.) pr. s. ch. DESCREZ (P.) POLONOVSKI (J.) SCHAPIRA (R.)

Biologie Médicale	BOURLIERE (F.)
Dermato-syphiligraphie	DUPERRAT (F.)
Embryologie	TUCHMANN-DUPLESSIS (H.)
Histologie	COUJARD (R.) N... N...
Hydrologie	CORNET (A.)
Hygiène	BOYER (J.) pr.s.ch. DEPARIS (M.) pr.s.ch.
Maladies Infectieuses	BASTIN (R.)
Médecine Légale	DEROBERT (L.) pr.s.ch. GAULTIER (M.) HADENGUE (A.)
Médecine du Travail	ALBAHARY (C.)
Neuro-chirurgie	DAVID (M.)
Neurologie	LHERMITTE (F.)
Obstétrique	GRASSET (J.) LE LORIER (G.) LEPAGE (F.) MERGER (R.) MORIN (P.) RAVINA (J.) ROBEY (M.)
Ophtalmologie	BREGEAT (P.) DESVIGNES (P.)
Orthopédie	JUDET (R.)
Oto-rhino-laryngologie	AUBRY (M.) MADURO (R.)
Parasitologie	BRUMPT (L.G.) CHABAUD (A.)
Pathologie chirurgicale	ABOULKER (P.) BARCAT (J.) BAUMANN (J.) CAUCHOIX (J.)
Pathologie Chirurgicale	DUBOST (C.) FAUREL (J.) FLABEAU (F.) GERMAIN (A.) GOSSET (J.) LAURENCE (G.) LORTAT-JACOB (J.) MATHEY (J.) OLIVIER (Cl.) POILLEUX (F.) THOMERET (G.) VERNE (J.M.)
Pathologie expérimentale	LOEPER (J.) MAURICE (P.)

Pathologie médicale	BOUDIN (G.) BOUVIER (J.B.) BRICAIRE (H.) BRISSAUD (H.) CASTAIGNE (P.) CONTE (M.) DEROT (M.) DOMART (A.) LAMOTTE (M.) LAROCHE (C.P. MACREZ (C.) MILLIEZ (P.) PEQUIGNOT (H.) PERRAULT (M.) RAMBERT (P.) ROYER (P.) THIEFFRY (St.) TURIAF (J.) WOLFROMM (R.) N...
Pédiatrie	JOSEPH (R.) MOZZICONACCI (P.) POLONOVSKY (Cl.)
Pharmacologie	CHEYMOL (J.)pr.s.ch. LEVY (Mlle L)pr.s.ch.
Physiologie	BARJETON (D.)pr.s.ch. PARROT (J.) pr.s.ch. DEJOURS (P.)
Physique médicale	DJOURND (A.)pr.s.ch. GOUGEROT (L.)
Pneumo-Phtisiologie	KREIS (B.)
Psychiatrie	PICHOT (P.)
Psychiatrie infantile	MICHAUX (L.)
Rhumatologie	DELBARRE (F.)
Stomatologie	CERNEA (P.) CHAPUT (Mme A.)
Thérapeutique	CHASSAGNE (P.)
Urologie	KUSS (R.)

III.- PROFESSEURS SANS CHAIRE ET AGREGES CHARGES de COURS de CLINIQUE ANNEXE à titre permanent

Clinique chirurgicale	AMELINE (A.) HUGUIER (J.) LEGER (L.) PADOVANI (P.) ROUX (M.)
Clinique médicale	DREYFUS (Gilbert) HAGUENAU (J.) pr. s. ch. KOURINSKY (R.) MARCHAL (G.)
Clinique neurologique	DE SEZE (S.)
Clinique obstétricale	MAYER (M.)
Clinique ophtalmologique	OFFRET (G.)
Clinique pédiatrique	LAPLANE (R.)
Clinique psychiatrique	BARUK (H.)

==========

Secrétaire général de la Faculté ..... M. MOREL (J.)
Secrétaire ..... Mlle CHAINTREUIL (G.)

Conservateur, chargé de la direction ... M. le Dr. HAHN (A.)
Conservateur ..... Mlle GOICHON (A.)
Bibliothécaires ..... Mlles DUMAITRE (P.), LAURENT (H.), LE NOIR (G.), QUIEVREUX (E.)

Par délibération en date du 9 Décembre 1798, l'Ecole a arrêté que les opinions émises dans les dissertations qui lui seront présentées, doivent être considérées comme propres à leurs auteurs et qu'elle n'entend leur donner aucune approbation ni improbation.

==========

A MES CHERS PARENTS,

En témoignage de mon affectueuse reconnaissance pour les sacrifices qu'ils se sont imposés pour moi.

A MA FEMME,

Avec toute ma tendresse.

A MA FILLE,

A TOUS LES MIENS,

A MES AMIS.

A NOTRE PRESIDENT de THESE :

Monsieur le Professeur F A U V E R T

Professeur de Biologie Médicale
à la Faculté de Médecine de Paris

Qui a bien voulu s'intéresser à notre thèse et nous a fait le grand honneur d'en accepter la présidence.

Nous lui en sommes vivement reconnaissant et l'assurons de notre profond respect.

AUX MEMBRES DE NOTRE JURY

Hommage respectueux.

A Madame le Docteur BERTRAND-FONTAINE

Médecin des Hôpitaux de Paris.

A Monsieur le Docteur LOUIS O R C E L

Assistant d'Anatomie Pathologique
à la Faculté de Médecine de Paris.

Qui nous ont inspiré le sujet de cette thèse et nous ont dirigé et aidé avec bienveillance dans son exécution.

Qu'ils veuillent bien recevoir l'assurance de notre respectueux dévouement et de notre vive gratitude.

A NOS MAITRES :

DE LA FACULTE DE MEDECINE
et DES HOPITAUX de PARIS,

En remerciement de l'enseignement
que nous avons reçu d'eux.

A MESSIEURS LES DOCTEURS :

O D I C
L O U V E A U
L E A N D R I,

En remerciement de leurs conseils
et de leur aide amicale.

HISTORIQUE ET DÉFINITION

Sous le terme "CANCER PRIMITIF du CANAL CYSTIQUE", on englobait, jusqu'à une époque récente, tous les néoplasmes prenant naissance dans une zône d'étendant de la fin du col de la vésicule biliaire jusqu'à la terminaison du cystique, au moment où il s'abouche dans le canal hépato-cholédoque. Assez rarement le siège des néoplasmes primitifs, le canal cystique, n'entre que pour une faible part dans le pourcentage des tumeurs primitives des voies biliaires extra-hépatiques, lesquelles sont, à leur tour, assez peu souvent touchées, surtout si l'on en exclut la région vatérienne.

Pour BOCKUS, le pourcentage trouvé aux autopsies est de 0,022% ; pour GOLDBERGER, il est de 0,4 % pour 8131 autopsies faites au New-Haven Hospital ; pour DEVIC et GALLAVARDIN (1901), de 1,88 % sur 53 cancers des voies biliaires décrits dans la littérature, chiffre un peu inférieur à celui de RENTER et REBATTU, qui en trouvaient, en 1908, 2,6 % sur 77 néos des voies biliaires.

Plus près de nous, JUDD et GRAY (1932) notent un pourcentage de 0,03 % sur 22365 interventions chirurgicales ; MARCHALL, la même année, 10,2 % sur 49 opérations effectuées sur les voies biliaires ; KIRSHBAUM et KOZOLL (1941) 0,048 % sur 13330 autopsies ; NEIBLING, DOCKERTY et WAUGH 0,02 % sur 14000 opérations (1949) ; enfin, en 1953, GLENN et HAYS ne trouvent, en 2[illegible] années d'exercice au New-York Hospital, que 3 cas seulement de cancer primitif du canal cystique. Les écarts de pourcentages constatés entre ces différents auteurs proviennent du fait que l'on ne séparait pas rigoureusement, dans les premières statistiques sur les cancers cystiques : carcinomes primitifs et carcinomes secondaires d'une part et, que d'autre part, un certain nombre de cas présentés provenaient d'analyses de la littérature et qu'il manquait pour eux un dossier anatomo-pathologique complet. Mais on est néanmoins, actuellement, assez loin de l'opinion de STEWART, LIEBER et MORGAN qui, en 1940, concluaient, au terme d'une analyse critique de 27 cas de carcinomes primitifs du canal cystique publiés dans la littérature anglo-saxonne, qu'aucun de ceux-ci n'était probant et certain (Cité par STUART IRONS in Surgery, 1955, n° 38, page 396).

En effet, des cas incontestables de localisation cancéreuse primitive du canal cystique, avec étude anatomo-pathologique fouillée ont été rapportés, en particulier par VAUTRIN en 1937, BRUNSCHWIG & CLARCK en 1941, WEIMERSHAUS la même année, OPPENHEIMER en 1942, CIOCATTO en 1945, FARRAR en 1951, GLENN et HAYS en 1953, REDMON et MAJENARIWSKI en 1954, STUART IRONS (Jr.) en 1955.

ETUDE DES OBSERVATIONS RAPPORTÉES

Mais il semble bien que sous la dénomination "TUMEUR PRIMITIVE du CYSTIQUE" on englobait des néoplasmes assez dissemblables anatomo-cliniquement, ceci paraissant en rapport avec le lieu d'origine des tumeurs sur le canal cystique, celles de la portion terminale présentant des caractères anatomo-pathologiques et cliniques différents de celles de la portion initiale (ou région cervico-cystique) dont nous allons maintenant rapporter quelques observations.

Ces dernières que nous devons, ainsi que tous les autres documents dont nous avons disposé, à l'extrême obligeance de Madame le Docteur BERTRAND-FONTAINE et au Docteur ORCEL, concernent des carcinomes primitifs de la région cervico-cystique, qui ne furent découverts qu'à l'autopsie de sujets morts de carcinomes généralisés, d'origine inconnue.

PREMIER CAS

Venant du service de Monsieur le Docteur DUPUY, où il était en traitement pour une laryngite chronique, J... Roger, 54 ans, ingénieur, entre dans le service le 20 Mars 1957, pour des douleur s lombo-abdominales bilatérales paraissent avoir une topographie radiculaire.

- HISTOIRE de la MALADIE :

Apparition progressive, en quelques jours, de douleurs costales, vertébrales et lombaires gauches, survenues, semble-t-il, à la suite d'un faux mouvement ; à droite, par contre, les douleurs se sont constituées plus progressivement et, contrairement aux précédentes, irradient le long du rebord costal et du flanc droit, pour se terminer sur la ligne médiane. Par ailleurs, ces douleurs, accentuées surtout par la toux et les mouvements, sont calmées par la véganine et l'aspirine. Mais le malade déclare arriver à pouvoir trouver, au lit, des positions antalgiques.

Il existe également des douleurs siègeant au creux épigastrique, apparaissant en position assise, et qui, une fois, se sont accompagnées de vomissements bilieux.

Mais l'interrogatoire ne révèle :

- ni signes urinaires : pas de cystite, pas de pollakiurie, ni d'hématurie, urines d'aspect normal.
- ni signes neurologiques d'atteinte médullaire basse : pas de modifications de la force musculaire, pas de fourmillements dans les membres inférieurs, pas de troubles des sphincters.
- seulement, depuis quelques semaines :
  - une anorexie progressive,
  - un amaigrissement parallèle (mais non mesuré),
  - et une asthénie croissante.

- ANTECEDENTS :

Pas de passé digestif, sauf un ictère en 1924, ayant duré une quinzaine de jours.

Tout récemment, en Février 1957, J... R. avait consulté, puis avait été hospitalisé, dans le service du Docteur DUPUY, pour un enrouement chronique accompagné d'une gêne respiratoire calmée par la position couchée. Il n'y avait pas de dyspnée d'effort, ni de douleurs angineuses.

La radiographie pulmonaire était normale. L'examen O.R.L. ne montrait qu'une laryngite chronique. L'électrocardiogramme présentait un axe droit très marqué. Le diagnostic d'hypertension artérielle pulmonaire aurait, paraît-il, été évoqué par le Docteur DESSERTENNE, qui désirait qu'on vérifiât par bronchoscopie, l'état des bronches du malade. Mais on ne put le faire, car c'est à ce moment que les douleurs décrites plus haut étant apparues, on décida de transférer J...R. dans le service de Madame BERTRAND-FONTAINE.

- EXAMEN CLINIQUE :

Au point de vue thoracique, on notait que ce sujet pâle, amaigri, au regard brillant et paraissant inquiet, présentait une légère circulation veineuse collatérale thoracique supérieure, qui était très ancienne selon le malade ; l'auscultation révélait quelques discrets râles sous-crépitants des bases, tandis qu'un léger wheezing se percevait dans le creux axillaire droit ; on notait une petite submatité de la base droite à la percussion, sans abolition des vibrations, tandis que la scopie objectivait un cul-de-sac droit paraissant comblé. Les bruits du coeur étaient normaux, la tension artérielle était à 12/7, le pouls à 60. (A noter qu'à un examen ultérieur, fait lors d'un léger malaise du malade, on avait noté une crise de tachycardie, à début et fin brusques, sans signes fonctionnels nets).

L'inspection abdominale montrait un abdomen rétracté avec foie et rate normaux à la palpation, laquelle ne révélait, en outre, à droite et à gauche, ni tumeur, ni empâtement, ni contact lombaire.

On notait simplement des points douloureux assez vifs :

- au niveau de la F.I.D. (en avant et en arrière), mais disparaissant en position couchée.
- latéro-vertébraux, persistant en décubitus dorsal.

Quant au rachis lombaire, il se caractérisait par une raideur très marquée, ne participant absolument plus aux mouvements de rotation, flexion antérieure et latérale qui, par ailleurs, étaient très douloureux. La gibbosité qu'on notait au niveau des premières vertèbres lombaires, était, par contre, indolore.

L'examen neurologique, en dehors des réflexes rotuliens plus vifs à droite qu'à gauche, ne montrait pas grand'chose : les autres réflexes - ostéo-tendineux et cutanéo-muqueux - étaient normaux, de même que la sensibilité superficielle et profonde ; pas de Babinski, pas d'Argyll-Robertson, pas de Romberg, pas de nystagmus ni de déviation des index, pas de syndrôme pyramidal.

La palpation des aires ganglionnaires objectivait des adénopathies inguinales et axillaires bilatérales modérées ; les autres territoires ne montraient rien de spécial ; en particulier, pas d'adénopathies cervicales, pas de ganglion de Troisier.

Le reste de l'examen ne révélait rien d'autre, en dehors d'une légère exophtalmie ; mais ni goître, ni tremblement.

- EXAMENS BIOLOGIQUES :

Par contre, les explorations biologiques apportèrent des renseignements plus précis en montrant :

- l'augmentation de la vitesse de sédimentation (36-74) et des phosphatases acides (9,3 unités Plummel).
- une polynucléose neutrophile modérée ; une urée sanguine à 0,65g/l.
- de nombreux cylindres granuleux dans le culot urinaire ; une cuti-réaction et une intradermo-réaction négatives, de même que le B.W. ;
- un électrocardiogramme à axe droit, ininterprétable lors de la crise de tachycardie.

Mais en révélant surtout :

- des opacités hilaires et paracardiaques droites sur la radiographie pulmonaire de face ; difficilement interprétables sur le profil - tandis que la bronchographie était normale.
- une rigidité localisée à la portion verticale de la petite courbure gastrique, sur les séries radiographiques gastro-duodénales.
- et, surtout, la découverte de cellules néoplasiques à l'examen cytologique du liquide de ponction pleurale (formellement confirmé par le Docteur MALLARMÉ).

Dès lors, évolution très rapide :

- cachexie cancéreuse galopante,
- diffusion des douleues qui nécessitent la morphine,
- apparition de diarrhée profuse et de troubles psychiques avec prostration (mais pas d'anomalies électro-encéphalographiques),
- et décès à peine plus d'un mois après l'admission.

ANATOMO-PATHOLOGIE

- AUTOPSIE :

Les précieux renseignements apportés par l'examen cytologique du liquide de ponction pleurale, qui avait révélé qu'on était en présence d'un processus cancéreux, probablement métastatique, ne montraientpas, pour autant, le point de départ de ce dernier. C'était à l'autopsie et à l'examen histo-pathologique, minutieusement pratiqués, de résoudre ce problème.

L'aspect du cadavre, sur la table de dissection, était celui d'un sujet cachectique ; il n'y avait que peu de lividités et de rigidité cadavérique .

L'ABDOMEN OUVERT MONTRAIT :

- une grande cavité péritonéale, d'apparence sensiblement normale ; mais le grand épiploon, rétracté en corde le long de la grande courbure gastrique, était manifestement le siège d'une infiltration dense, massive, d'aspect néoplasique. Par contre, l'estomac paraissait normal.
- un foie d'aspect cardiaque à la coupe, le parenchyme étant caractérisé par une certaine pâleur diffuse. Volume normal ; poids entre 1.300-1.500 gr. environ (on ne l'avait pas pesé, préférant conserver les connexions avec les voies biliaires pour examen après fixation).
- des voies biliaires, dont la principale était perméable, mais dont tout le pédicule était entouré de ganglions infiltrés d'aspect néoplasique (voir figure I). Ces derniers remontaient le long du pédicule cystique et le canal cystique était le siège d'une infiltration blanchâtre, pouvant très bien répondre à une infiltration cancéreuse (nombreux fragments prélevés à ce niveau). Les ganglions de la région cervico-cystique étaient massivement intéressés par des masses blanchâtres. Dans l'ensemble, les ganglions infiltrés n'étaient pas de très gros volume, leur taille n'excédait pas celle d'une noisette.

  On pouvait noter, en outre, un certain degré d'infiltration et d'induration du tissu cellulo-adipeux du pédicule hépatique et surtout du pédicule cystique. Cependant, la vésicule biliaire, non dilatée, était d'aspect sensiblement normal.

J... Roger, 54 ans (2379 a)

- Epi. épidermoïde métaplasique.

FOIE : 1400 g. env.

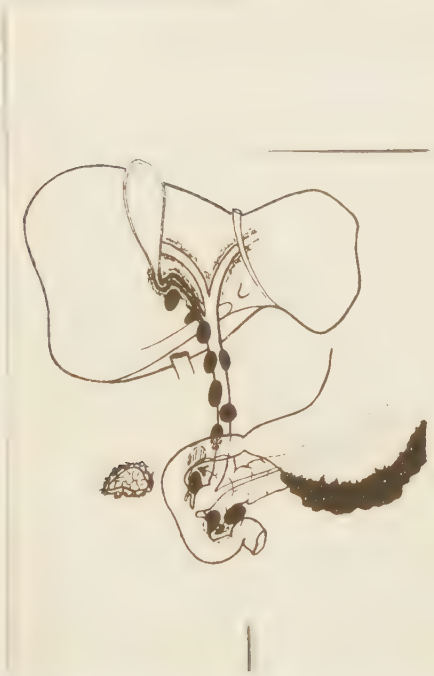

METASTASES :

Carcinose pleuro-pulmonaire
Métastases hypophysaires
et à la tente de l'hypophyse
métastases osseuses (vertébrales).

- un pancréas dont le parenchyme était un peu ferme, mais régulièrement lobulé. Autour de la glande, existaient, disséminées, de nombreuses taches de bougie, ainsi qu'un certain nombre de formations ganglionnaires infiltrées et de petits nodules d'aspect néoplasique. Mais tout cela indépendamment de la glande, avec prédominance dans la région céphalique.
- un intestin grêle, un colon, un système porte, des reins et des uretères paraissant normaux.
- des glandes surrénales dont celle de droite présentait un certain degré d'infiltration de la graisse périphérique.

A l'EXAMEN du BASSIN et des ORGANES GENITAUX.

Il n'y avait pas d'anomalies notables à signaler.

Le THORAX, lui, montrait :

- une aorte thoraco-abdominale et un oesophage normaux ;
- des plèvres, dont la droite était le siège d'un épanchement séro-fibrineux, avec quelques zônes d'infiltration blanchâtre, en taches de bougie, d'origine néoplasique probable.
- un coeur petit (250 g.) ne présentant pas de lésions importantes, mais il existait, au niveau de l'oreillette droite, entre les artères pulmonaires, un certain nombre d'infiltrats néoplasiques épicardiques.
- des poumons, dont le parenchyme était assez ferme à la coupe, cette densification était liée à un net épaississement des tractus péribronchovasculaires, ce qui provoquait des formations d'aspect réticulé. A part cela, le poumon semblait normalement aéré.

Quant à l'ENCEPHALE proprement dit :

L'examen ne révélait rien de bien spécial ; par contre, il existait de petites végétations nécrosées développées sur la dure-mère, au niveau de la tente de l'hypophyse (prélèvement de ces végétations et de l'hypophyse).

EN RÉSUMÉ :

L'aspect macroscopique évoquait un cancer localisé du canal cystique avec adénopathies loco-régionales et extensions néoplasiques péri-bronchovasculaires, préi-pancréatiques, péri-surrénales, méningées ; de même, il y avait une carcinose pleurale droite avec épanchement.

- EXAMEN ANATOMO-PATHOLOGIQUE proprement dit :

Certes, au terme de cet examen necropsique : il semblait bien que l'on doive rechercher l'origine de la tumeur dans la zône cystique, étant donné l'importance des adénopathies loco-régionales et la distribution des extensions néoplasiques ; mais l'argumentation décisive ne pouvait être apportée que par l'examen histologique des fragments prélevés au cours de l'autopsie.

C'est ainsi que l'étude anatomo-pathologique révéla :

- que le CANAL CYSTIQUE avait une paroi infiltrée par une multitude de formations épithéliomateuses de type épidermoïde peu différencié, siègeant essentiellement, au point de vue topographique, dans la couche moyenne, ainsi que dans l'adventice ; par contre, la muqueuse était intacte, ce qui était assez particulier .

  : Etait-ce en rapport avec un cancer secondaire du cystique ?

  = certainement pas.

  D'une part : les données macroscopiques générales n'étaient guère en faveur;

  D'autre part, les formations épithéliomateuses de cette région pouvant très bien se développer aux dépens des glandes annexes (1), il suffisait d'en apporter la preuve formelle en pratiquant une coloration au Bleu Alcian qui révèlerait la présence de très fines gouttelettes de mucine dans certaines des travées néoplasiques, même métaplasiées, si elles provenaient des glandes muqueuses annexes : ce qui fut effectivement constaté dans notre cas particulier.

---

(1) - Les glandes annexes sont situées dans la zône cervico-cystique.

Quant au fait qu'il s'agissait d'un épithélioma de type malpighien, ceci n'a rien de bien anormal, lorsqu'on sait la fréquence des phénomènes de métaplasie sur les néoplasmes des voies biliaires. Dans les ganglions régionaux et le tissu cellulo-adipeux adjacent, on notait une multitude d'extensions néoplasiques situées;

- soit dans les lymphatiques, au contact des nerfs et dans les vaisseaux sanguins ;
- soit proliférant directement au sein du tissu cellulo-adipeux.

Ce même phénomène s'observait autour du pancréas qui ne présentait, par contre, que des lésions diffuses de pancréatite systématisée, les taches de bougie signalées à la macroscopie répondant à des foyers typiques de cysto-stéato-nécrose.

- que le PARENCHYME HEPATIQUE présentait des lésions modérées de foie cardiaque, mais qu'il y avait aussi d'indiscutables extensions néoplasiques lymphatiques dans le tissu conjonctif des gros espaces portes ; quant à la rétraction de la corde épiploïque, le long de la grande courbure gastrique, elle répondait à une infiltration massive du tissu cellulo-adipeux par une multitude de formations épithéliomateuses.

- que de MULTIPLES EXTENSIONS PERI-BRONCHOVASCULAIRES, s'étendant très largement aux ganglions hilaires, s'observaient sur les coupes pulmonaires ; ces extensions étaient responsables des épaississements observés macroscopiquement, car elles avaient suscité à leur contact une épaisse stroma-réaction fibreuse. Le parenchyme pulmonaire lui-même étant le siège de lésions intriquées de congestion et de pneumonie réticulée atropho-hypertrophique.

- que les TACHES de BOUGIE PLEURALES étaient composées de tissu néoplasique.

- qu'il y avait une PETITE FORMATION EPITHELIOMATEUSE au niveau de la neuro-hypophyse et que les plages blanchâtres de la duro-mère étaient également métastatiques.

- que le PRELEVEMENT EPICARDIQUE AURICULAIRE révélait la présence d'une multitude d'extensions néoplasiques dans la graisse épicardique, mordant légèrement sur le myocarde qui présentait d'importants phénomènes de régression adipeuse.

- que les REINS et la RATE étaient seulement congestifs, mais que les VERTEBRES présentaient des métastases.

- et qu'enfin, dans toutes ces LOCALISATIONS, le cancer était de type épidermoïde peu différencié.

L'anatomie pathologique avait donc permis d'établir qu'il s'agissait formellement d'un épithélioma métaplasique de type épidermoïde peu différencié, à point de départ cervico-cystique et à pouvoir métastatique élevé.

Les deux autres observations que nous allons rapporter ont été étudiées par Monsieur ORCEL, du point de vue macroscopique et anatomo-pathologique.

DEUXIEME CAS

Rose Delphine, 72 ans, présentait, depuis plusieurs mois, des douleurs variées prédominant dans la région lombaire, une anémie assez marquée, ainsi qu'une baisse de l'état général. A la radio, surtout au niveau du rachis lombaire et du bassin, les images évoquaient une maladie de Paget. Mais une ponction sternale permit d 'identifier un grand nombre de cellules néoplasiques "en bague à châton".

Le cancer primitif fut méconnu jusqu'à la mort et seul l'examen systématique de nombreux prélèvements nécropsiques révéla un minuscule épithélioma infiltrant, à cellules indépendantes mucipares de la région cervico-cystique. La dissémination néoplasique était impressionnante et le système osseux paraissait être le siège d'une carcinose diffuse absolument généralisée (figure 2).

R... Delphine, 72 ans (1871 a - F 472)

- Epi. à cellules indépendantes partiell mucipares.

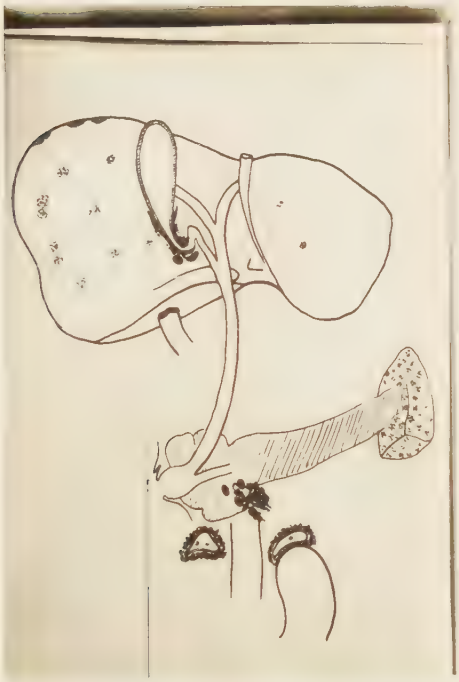

METASTASES :

Ovariennes diffuses
Carcinose osseuse "
Quelques nodules pleuraux
Métastase Ll.

TROISIEME CAS

Dame Anne-Marie, 61 ans, dyspnée modérée depuis peu de temps. Douleurs vagues et diffuses abdomino-lombo-pelviennes. Baisse progressive de l'état général. Hospitalisée pour examens de contrôle. Découverte à la radiographie pulmonaires de métastases en "lâcher de ballon" dans les deux champs. Mais ce n'est qu'à l'autopsie et à l'examen anatomo-pathologique des fragments prélevés qu'on découvrit qu'il s'agissait d'un cancer à point de départ cervico-cystique, avec extension à tout le canal et à la zône péri-cystique, adénopathies loco-régionales et coronaires stomachiques, métastases ovariennes nodulaires et pleuro-pulmonaires (figure 3).

Il s'agissait d'un épithélioma infiltrant, atypique et glanduliforme.

D... Anne-Marie, 61 ans (2104a - F 782)

- Epi. infiltrant atypique à glanduliforme.

FOIE MODEREMENT AUGMENTE (≠ 1800 g)



METASTASES :

Poumon (nodul^{res} multiples)
Ovaire (nodul^{res} un peu diffuses, emb. lies hil^{res})
Ganglions coronaires stom. ?

Ces trois observations de cancers à point de départ cervico-cystique se distinguent nettement, comme nous le verrons un peu plus loin, des observations rapportées dans la littérature, principalement anglo-saxonne, et qui concernaient uniquement des néoplasmes primitifs à point de départ cystique.

Mais déjà nous pouvons remarquer que ces trois observations ont l'intérêt d'attirer l'attention sur une zône bien définie : la région cervico-cystique, d'individualité bien établie, comme d'ailleurs d'autres zônes du tractus biliaire : confluents hépatiques et hépato-cystico-cholédocien, région vatérienne, par exemple, qui, dans le domaine de l'inflammation, présentent des syndromes anatomo-cliniques aussi nets que les "hilites inflammatoires" (1) ou la "maladie du sphincter d'ODDI" (2).

Cette individualité de la région cervico-cystique, même en dehors des cancers primitifs, se retrouve dans sa pathologie, connue depuis quelques années seulement, de diagnostic très difficile, sauf peut-être en ce qui concerne la lithiase, lorsqu'elle détermine l'apparition de l'hydro-cholécyste.

---

(1) - CAROLI, PARAF et HERTZOG : Les pédiculites hépatiques. Sem. Hop. Paris 1949, n° 41, p. 1572.

CAROLI, SOUPAULT et MORY : Contribution à l'étude des rétrécissements hilaires de la voie biliaire principale. Sem. Hop. Paris , 1954, n° 27, p. 1701.

(2) - MALLET-GUY et Coll. : Recherches histo-pathologiques expérimentales sur les voies biliaires . J. Méd. Lyon, 1933, p. 347.

MALLET-GUY, JEANJEAN et FEROLDI : De la maladie du col vésical à la maladie du sphincter d'ODDI. Press. Méd. Paris, 1946, p. 409.

Ainsi :

- La maladie du col de la vésicule (1) ;
- Certaines lésions inflammatoires (2) ;
- Certaines malformations congénitales (coudures entre l'infundibulum et le col ou entre le col et le cystique ; membranes anormales réalisant des cloisonnements axiaux ou transversaux de la lumière cervico-cystique, ou vésiculaire) ;
- Certaines dyskinésies fonctionnelles par spasme du sphincter de LUTKENS (3), isolées ou associées à des dyskinésies du sphincter d'ODDI (3) ;
- La cystatonie de CHIRAY et PAVEL (3).

Pour mieux montrer les différences existant entre nos observations et celles rapportées dans la littérature, tant anglo-saxonne que française, et concernant les cancers primitifs du cystique, il nous paraît utile de résumer les conclusions se dégageant de la lecture de ces observations, qui se rapportaient essentiellement à des tumeurs situées à l'extrémité du canal cystique, à proximité des canaux hépatique et cholédoque.

Ainsi, par exemple, dans un certain nombre d'observations, la tumeur empiétait sur la lumière du cholédoque avec, comme résultat, un ictère lentement et intensément progressif, représentant à peu près toute la symptomatologie, bien qu'une grosse vésicule ait pu être, mais rarement, notée.

---

(1) - LAUMONIER : Pathol. Inflam. du col de la vésicule biliaire. Arch. Anat. Path. Sem. Hop. Paris, 1933, n° 4, p. A-138.

MERCADIER : Le sphincter vésiculaire et les dyskinésies vésiculaires. Thèse, Paris, 1947, n° 380.

(2) - ALBOT (G).

(3) - Cité par DEBRAY (Ch.) et NORDMANN (R.) dans la Revue du Praticien 1954, n° 12, p. 1.173.

Dans d'autres, par contre, où il n'y avait pas d'obstruction du cholédoque, les seuls symptômes étaient les douleurs de courte durée, de type "coliques", siégeant dans l'hypocondre droit, très douloureuses :

- soit avec des irradiations comme dans une crise de colique hépatique,
- soit localisées et s'accompagnant de nausées et de vomissements.

Quant au diagnostic exact, il était essentiellement opératoire ; le diagnostic pré-opératoire étant assez variable, sauf lorsqu'il y avait un ictère par rétention, et même alors, le diagnostic le plus communément porté était :

- soit cancer de la tête du pancréas,
- soit cancer de l'ampoule de Vater.

L'âge moyen des sujets atteints de ces tumeurs était de 50 à 70 ans, et contrairement aux cancers de la vésicule biliaire, on pouvait noter une légère prédominance masculine. Une lithiase associée des canaux de la vésicule biliaire ne se trouvait que dans 1/3 des cas. Anatomo-pathologiquement, ces tumeurs étaient presqu'invariablement, des épithéliomas, dont les formes les plus fréquentes avaient :

- soit l'aspect de tumeur intracanalaire,
- soit l'aspect de tumeur sténosante "en virole".

Apparemment, les métastases étaient plutôt rares et tardives. Mais malgré cela, les guérisons post-opératoires n'étaient que de courte durée en moyenne, moins de vingt mois, probablement parce qu'il y avait, au moment de l'intervention, atteinte très fréquente des organes vitaux se trouvant à proximité.

Ce résumé objective des différences assez notables entre les observations de tumeurs primitives du cystique, telles qu'on les trouve rapportées par les différents auteurs que nous avons énumérés au début de ce travail, et nos trois observations rapportées plus haut, où on remarque :

- symptomatologiquement ; pas de signes cliniques ou d'antécédents pouvant orienter vers une atteinte hépato-vésiculo-biliaire ; simplement :

  - d'une part : altération de l'état général avec asthénie, amaigrissement, chez des sujets (un homme, deux femmes) dont l'âge variait de 54 à 72 ans ;

  - d'autre part : dans les trois cas, douleurs lombaires et abdominales, diffuses et bilatérales.

- ce n'est qu'après hospitalisation, que des examens systématiques montraient qu'il s'agissait d'une carcinomatose métastatique, pulmonaire et pleurale dans deux cas, osseuse généralisée dans le troisième, dont le cancer primitif était inconnu.

- et c'est à l'autopsie suivie d'un examen anatomo-pathologique minutieux, qu'on mettait en évidence :

  a.- qu'il s'agissait d'un épithélioma primitif cervico-cystique, assez minuscule dans un des cas pour risquer de passer inaperçu à un examen macroscopique rapide ;

  b.- que cette localisation cervico-cystique représentait véritablement un facteur de malignité tout-à-fait exceptionnel, par sa tendance métastasiante extraordinaire (A noter qu'elle n'est pas la seule, les épithéliomas de la portion "péri-ampullaire" du duodénum, par exemple, présentant également ce caractère). Ce qui pourrait être une heureuse application de la théorie de l'athrepsie d'ERLICH (à condition de supposer que la substance trophique nécessaire au développement de la tumeur primitive ne pouvant, pour une cause locale, favoriser cette dernière, reporterait son activité sur les métastases naissantes).

  Mais il est à remarquer que cette localisation conserve cet exceptionnel facteur de malignité, même lorsqu'elle ne constitue qu'un des éléments d'une atteinte étendue des voies biliaires ; c'est ainsi qu'elle était présente dans quatre cas étudiés anatomo-pathologiquement par le Docteur ORCEL (un cancer extensif, un cancer cystico-cholédocien - figure 4 - un cancer hépato-cystico-cholédocien, un cancer du confluent hépatique) : à l'autopsie, cet auteur découvrit de nombreuses métastases régionales et générales (péritonéales, pulmonaires, surrénaliennes, ganglionnaires, osseuses, ovariennes, et même splénique, une fois). Par contre, sur dix autres cas nécropsiques, complètement étudiés par ce même auteur, de cancers de la vésicule et des canaux respectant la région cervico-cystique, il n'y avait pas d'extensions comparables, sauf dans trois cas,

L... Marie, 66 ans (990 a - F 534)

- Epi. atypique avec ébauches glanduliformes.

FOIE : 1500 g.

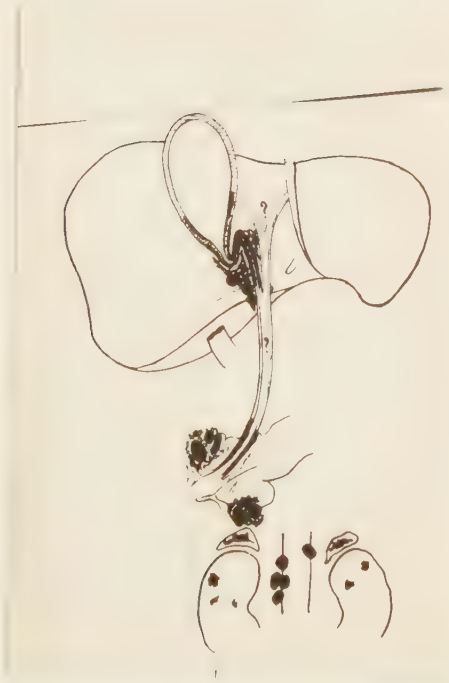

METASTASES :

Carcinose péritonéale
pelvienne
Carcinose rétr péritonéale
périaortique, périsurrénale, interaortico-rénale, péripancréatique.
Métastases rénales, utérines, ovariennes, surrénales, ganglionnaires.

On rejoint ici :

- d'une part : les constatations de LAPOINTE et RAYMOND (in Arch. Génér. de Chir. II, 1908, p. 263 et 374) qui attribuaient cette rareté des métastases, sans nier qu'elles puissent ne pas exister, au fait que la précocité de la rétention biliaire imposant l'intervention, empêchait leur manifestation ;

- et, d'autre part : celles des auteurs anglo-saxons (cité par STUART IRONS).

- Enfin, il s'agissait histologiquement d'épithéliomas épidermoïdes peu différenciés, ou à cellules indépendantes mucipares, les métastases étant également de ce type.

Après avoir ainsi exposé ces observations de cancers primitifs cystiques, il nous semble qu'il est possible d'admettre qu'il en existe deux catégories :

- Ceux qui naissent sur le canal cystique proprement dit et dont les manifestations cliniques attirant assez vite l'attention sur la région hépato-vésiculo-biliaire, amènent à intervenir et à découvrir la cause réelle des symptômes : ce sont donc des néoplasmes essentiellement chirurgicaux, d'autant plus qu'ils sont parfois localisés et seraient peu métastasiants ; néanmoins, le pronostic reste sombre.

- Ceux dont le point de départ est dans la région cervico-cystique et qui présentent un double intérêt :

- INTERET ANATOMO-CLINIQUE :

Car l'on peut se demander si une partie des épithéliomas glandulaires métastatiques (pulmonaires ou osseux, par exemple) , dont décèdent un grand nombre de malades, et dont on ne trouve pas cliniquement l'origine, ne rentrent pas dans cette catégorie. D'où l'intérêt qu'il y aurait à pouvoir autopsier le plus grand nombre possible de ces sujets, tout en sachant les difficultés qu'on peut rencontrer pour prouver le point de départ cervico-cystique.

- INTERET THEORIQUE :

Car ils siègent dans une zône bien spéciale au point de vue biologique, zône dont les particularités se retrouvent dans les affections fonctionnelles et inflammatoires ; et cette analogie topographique entre des affections apparemment si différentes qu'un cancer et des processus inflammatoires ou dysfonctionnels, peut faire pressentir l'intervention de facteurs communs dans le déterminisme de la localisation des lésions ; et ceux-ci , une fois découverts, permettre peut-être d'espérer pouvoir un jour empêcher la dégénérescence carcinomateuse.

CONCLUSIONS

Jusqu'à une époque récente, on englobait sous le terme "CANCER PRIMITIF du CANAL CYSTIQUE" des tumeurs siégeant :

- aussi bien sur le cystique proprement dit et sa région terminale,
- que sur sa région initiale - ou région cervico-cystique.

Or, les observations de tumeurs cervico-cystiques que nous avons présentées, laissent entrevoir qu'il existe un certain nombre de différences entre les tumeurs de la portion initiale et celles de la portion terminale;

- Les tumeurs de la portion terminale du cystique sont des tumeurs dont les manifestations cliniques (ictère progressivement constitué, isolé le plus souvent ; crises douloureuses type coliques hépatiques) amènent à intervenir et à découvrir la cause réelle des symptômes. Ce sont des néoplasmes essentiellement chirurgicaux ; mais bien qu'ils soient parfois localisés et assez peu métastasiants leur pronostic post-opératoire reste très sombre.

- Les tumeurs cervico-cystiques, elles, ne donnent pas de signes cliniques attirant l'attention sur la zône hépato-vésiculo-biliaire, mais simplement une atteinte très marquée de l'état général, avec, parfois, des douleurs lombo-pelviennes, variables et peu intenses. Leur pouvoir métastasiant étant très élevé, c'est surtout la découverte d'un cancer secondaire (pulmonaire ou osseux, par exemple) que l'on note chez les malades atteints ; l'origine de celui-ci n'étant mise en évidence qu'après un examen nécropsique et anatomo-pathologique minutieux, révélant qu'on est en présence, histologiquement, d'épithéliomas épidermoïdes peu différenciés, ou à cellules indépendantes mucipares, à siège cervico-cystique, parfois minimes, mais à métastases très importantes et du même type histologique.

Ceci permettant de se demander d'ailleurs si une partie des épithéliomes glandulaires métastatiques, dont décèdent un grand nombre de malades, et dont on ne trouve pas cliniquement l'origine, ne rentrent pas dans cette catégorie ; d'où l'intérêt qu'il y aurait à pouvoir autopsier le plus grand nombre possible de ces sujets.

Mais ce qui est surtout remarquable, c'est que cette région cervico-cystique (sans être d'ailleurs la seule) présentant également une pathologie bien particulière au point de vue fonctionnel et inflammatoire, Il est permis de se demander si l'analogie topographique entre ces affections et le cancer - dont elles sont pourtant apparemment si différentes - ne permet pas de pressentir l'intervention de facteurs communs dans le déterminisme des lésions.

VU, le Président de Thèse :

FAUVERT

VU, le Doyen de la Faculté de Médecine de Paris :

Léon BINET

VU et PERMIS d'IMPRIMER,

le Recteur de l'Académie de Paris :

J. SARRAILH.

BIBLIOGRAPHIE

I.- CANCERS des VOIES BILIAIRES en GENERAL

ALIKER.

Le cancer primitif des voies biliaires. Thèse Paris, 1938.

DEBRAY.

Cancer des voies biliaires, étude clinique et diagnostique in "Les voies biliaires" (Actualités gastro-entérologiques de l'Hôtel-Dieu 1952). Masson, Edit. 1953.

GLENN et HAYS

Carcinoma of the extra-hepatics Biliary tract. Surg. Clinic North America, 1953, 33, 479.

GOLDENBERG

Carcinoma of the Biliary tract. Am. J. Surg. 1953, 86, 292.

GRAY et SHARPE

Carcinoma of the gall-bladder, extra-hepatic ducts and major duodenal papilla. Surg. Clin. North Amer. 1941, 21, 1117.

HARTMANN, ORCEL (L.) BENHAMOU et Mlle GUYET.

Lymphosarcomatose avec localisations hépatiques systématisées aux gros troncs portes.
Soc. Anat. Paris, Séance du 6 Janv. 1955.

JUDD et GRAY

Carcinoma of the gall-bladder and bile ducts.
Surg. Gyn. and obst. 1932, 55, 308.

KIRSHBAUM et KOZOLL

Carcinoma of the gall-bladder and extrahepatin bile ducts. Surg. Gyn. and obst. 1941, 73, 740.

LENN et HILL.

Cancer (N.Y.) 1955, 8, 1218.

MARSCHALL

Tumor of the bile ducts. Surg. Gyn. and Obst. 1932, 54,6.

MAYO

Carcinomata of the gall-bladder and biliary passages, in collected papers by the Staff of St-Mary's Hospital, Mayo Clinic, Philadelphia.
W.B. Saunders C°, 1910, 2, 144.

MUSSER

Primary carcinoma of the Gall-bladder and bile ducts.
Boston Med. and Surg. J. 1889, 121, 525.

OREEL (Louis).

1.- Les cancers des voies biliaires extra-hépatiques (Conf. de la sem. d'Anat. Path. de la F. de Méd. de Paris) in Sem. des Hôp. Path. et Biologie, n° XVII, pp. 1473-1486 ; arch. d'anat. Path. n° 4; Nov. 1956, pp. 267-280.

2.- Anatomie pathologique des cancers des voies biliaires extra et intra-hépatiques. Rapport présenté à la 5ème réunion plénière de la Soc. Anat. de Paris, Strasbourg, 26 Mai 1956. (en cours de préparation).

3.- Les extensions intra-hépatiques. Soc. Anat. de Paris, Séance du 5 Juil. 1956 (à paraître in Arch. Anat. Sem. Hôp. Paris).

RANSOM

Carcinoma of the pancreas and extrahepatic bile ducts.
Am. J. Surg. 1938, 40, 264.

RENSHAW

Malignant neoplasms of the extrahepatic bile ducts.
Ann. Surg. 1922, 76, 205.

SAYPOL et FISCHMANN

Carcinoma of the extrahepatic bile ducts.
N. [illegible] J. of Med. 1949, 49, 1193.

STEEPER

Cancer of the gall-bladder and bile ducts.
The J. of the internat. College of Surgeons 1955, 24,180

STEWART, LIEBER et MORGAN

Carcinoma of the extrahepatic bile ducts
Arch. Surg. 1940, 41, 662.

II.- CANCERS de la VESICULE BILIAIRE

ARMIDSKI
Primary carcinoma of the gall-bladder, Cancer, 1949, 2, 379.

BERTRAND, GOUINAUD et KANOUI
Epithélioma "in situ" de la vésicule biliaire
Press. Méd. Paris, 1954, 62, 1429.

BURROW
An experimental inquiry into the Association between gall-stones and Primary carcinoma of the gall-bladder.
Brit. J. Surg. 1932-1933, 20, 607.

CAPELL et TUDHOPE
Primary carcinoma of the gall-bladder with unusual metastases
J. Path. and Bacteriol. 1933, 37, 167.

CARNOT
Les calculo-cancers des voies biliaires
Paris méd. 1929, 71, 481.

DELANNOY, LAGACHE, DEVAMBEZ et GODEFROY-VAUDEVILLE
Cancers de la vésicule révélés par l'anatomie pathologique après cholécystectomie pour lithiase.
Lyon chirurg. 1951, 4, 421.

FIESSINGER (N.)
Le cancer de la vésicule au cours de la lithiase biliaire
J. du Praticien, 1941, p. 695 et 716.

FINNEY et JOHNSON
Primary carcinoma of the gall-bladder
Ann. Surg. 1945, 121, 425.

FORTNER et NORRIS
Determination of the radioactivite of the gallstones obtained from cases of gall-bladder cancer. Cancer, 1955, 8, 687.

FORTNER (J.G.)
Carcinoma of the gall-bladder. The experimental introduction of primary cancer, 8, 687.

FRAISSE et HUSSENET
La dégénérescence cancéreuse de la vésicule lithiasique
J. Méd. Lyon 1954, p. 121.

GRAHAM (E.A.)
The prevention of carcinoma of the gall-bladder
Ann. Surg. 1939, 93, 317.

HOCHEBERG et KOGUT
Primary carcinoma of the gall-bladder.
Am. J. Surg. 1939, 43, 746.

LAM (C.R.)
The present status of carcinoma of the gall-bladder. A study of 34 clinical cases.
Ann. Surg. 1946, 111, 403.

LICHTENSTEIN et TANNENBAUM
Carcinoma of the gall-bladder. A study of 75 cases
Ann. Surg. III, 411.

LIEBOWITZ (H.R.)
Primary cancer of the gall-bladder.
Am. J. Digest dis. 1939, 6, 381.

MASSIAS, TRAN-VAN-BANG et VU-CONG-HOE
Epithélioma de la vésicule biliaire avec métastases épiploïques.
Rev. Méd. Franç. D'extr. Orient, 1941, 19, 325.

MONDOR (H.)
Polypose cholécystique.
Press. Méd. Paris, 1946, n° 63, p. 849.

NAJJAR (R.)
Contribution à l'étude du cancer primitif de la vésicule biliaire. Thèse Paris 1941.

OBERLING (Ch.)
Cancers hétéromorphes et métaplasie épithéliale.
Bull. Ass. Franç. Etude du cancer, 1921, 10, 66.

PAUCHARD (L.)
Contribution à l'étude des formes anormales de cancer de la vésicule, Thèse, Lyon, 1939-40, n° 5.

PIAZZA (M.)
Cancro primitivo della cystifellea e cholecystite calcolosa.
Il polyclinico, Roma (Sezione Pratica) 1950, 57, 1032.

QUENU (J.) et MASSABOEUF
Un cas d'hémo-cholécyste calculeux et cancéreux.
Presse Méd. Paris, 1941, 37, 462.

ROBERTS (B.)
Primary carcinoma of the gall-bladder. Surg. Gyn. and Obst.
1954, 98, 530.

SALMON (A.).
Le cancer primitif de la vésicule biliaire.
Thèse Paris 1930.

STROHL et DIFFENBAUGH
Carcinoma of the gall-bladder.
Arch. of Surg. 1955, 70, 772.

TRAGERMANN (L.J.)
Primary carcinoma of the gall-bladder ; rewiew of 173 cases.
California Medecine 1953, 78, 431.

WARTHIN (A.S.)
A case of primary adenocarcinoma of the gall-bladder, with secondaries in both adrenals, Melanosis of Skin (Addison's disease) vitiligo, an hypertrophy of the pancreas.
Philadelphia Med. J. 1900, p. 38, 82 et 120.

III.- CANCERS des CANAUX BILIAIRES PROPREMENT DITS

AUBERT (L.)
Contribution à l'étude du cancer primitif des voies biliaires principales.
Thèse Montpellier 1921-1922, n° 81.

BARJOU et GATE.
Cancer des voies biliaires avec propagation à la vésicule, au bord libre du foie et à l'ampoule de Water.
Lyon Méd. 1911 , 116, 558.

BARNES et ZAAR.
Resection of common hepatic ducts for papillary adenocarcinoma
Surg. Gyn. and Obst. 1947, 84, 427.

BROCQ et MADURO
Cancer du carrefour hépato-cholédoco-cystique.
Rev. Chirurg. 1924, 62, 316.

BRUNSCHWIG et CLARCK
Carcinoma of the cystic ducts (Report of a case and comments on ligation of the hepatic artery in man).
Arch. Surg. 1941, 42, 1094.

CABOT (R.C.)
Case 16261. Four month's jaundice and rectal pain (squamous cell carcinoma of common bile ducts with metastases to liver). New Engl. J. Med. 1930, 202, 1260.

CAROLI, GUERIN et GIRARD
Cancer du canal hépatique. Ictère mécanique dissocié.
Bull. Mém. Soc. Méd. Hôp. Paris, 1939, p. 788.

CHAPPET (V.)
Cancer épithélial primitif du canal cholédoque, hydropisie de la vésicule, ictère par rétention, absence de généralisation, cachexie progressive.
Lyon Méd. 1894, 76, 145.

CIOCATTO (M.)
Carcinoma primitivo del dotto cystico. Minerva Medica 1945, 1, 160.

COUTU
Cancer du confluent des voies biliaires. 1948. Mémoire dactylographié déposé à la biblioth. de la F. de m. de Paris ; côte 113 204, col. XXII, n° 2.

DEETJENN (H.)
Ein fall von primären krebs des ductus choledocus.
Deutsch. Arch. F. Klin. Med. 1895, 55, 219.

DEVIC et GALLAVARDIN
Etude sur le cancer primitif des canaux biliaires (cholédoque, hépatique, cystique).
Rev. de Méd. 1901, 21, p. 557, 659, 839.

PARRAR (D.A.J.)
Carcinoma of the cystic duct. Brit. J. Surg., 1951, 39, 183.

PORTNER (J.C.)
Expérimental bile-duct cancer, possibly induced by bile of humans with bile-duct cancer. Cancer, 1955, 8, 683.

GASNE (R.G.)
Le cancer du confluent biliaire inférieur et son exérèse.
Thèse Paris, 1935, n° 521.

GILBERT et CLAUDE
Cancer des voies biliaires par effraction d'un cancer primitif du foie. Arch. Gén. de Méd. 1895.

HEPP, MERCADIER et BALANSKA
Le cancer des voies biliaires extra-hépatiques.
Arch. Mal. App. Digest ; 1954, 43, 1041.

HOUSSIN (J.)
Cancer primitif du canal hépatique.
These Lille 1905-1906, n° 20.

INJELRANS (J.)
Cancer primitif du canal hépatique.
Arch. Gén. de Méd. 1902, 8, 268.

IRONS Jr. (H.S.)
Carcinoma of the cystic duct.
Surgery 1955, 38, 396.

KILLINS (J.A.)
Carcinoma of the common bile duct.
Wisconsin Med. J. 1948, 47, 859.

LANDSTEINER (K.)
Plattenepithelcarcinom und sarkom der gallenwege in einem Fall von cholelithiasis.
Zeitschr. F. Klin. Med. 1907, 63, 427.

LAPOINTE et RAYMOND
Cancer du canal hépatique et du confluent hépato-cholédoco-cystique.
Arch. Gén. de Chirurg. 1908, 1, 263, et 374.

LEE et TOTTEN
Primary carcinoma of the common bile duct.
Ann. of Surg. 1934, 99, 938.

MIODOWSKI (F.)
Beitrag zur pathologie des primären und sekundären gallengangs carcinom. Virchow's arch. F. Path. Anat. 1902, 169, 117.

NEIBLING, DOCKERTY et WAUGH
Carcinoma of the extrahepatic bile ducts
Surg. Gyn. and Obst. 1949, 89, 429.

PENNATO (P.)
Stenosi ed epithelioma primitivo del coledoco
Clin. Med. Ital. 1901, 40, 347.

QUENU (E.)
Cancers des conduits biliaires.
Rev. Chirur. 1909, 39, p. 245 et 463.

REDMON et MAJERANOWSKI
Systematic spread of a cystic duct carcinoma : a case report.
Ann. Intern. Med. 1954, 40, 632.

RHENTER et REBATTU
Le cancer primitif des canaux biliaires (hépatique, cystique, cholédoque).
Gazette des Hôp. de Paris, 1908, n° 116, p. 1383, et n° 119, p. 1419.

STIEDA (A.)
Carcinoma des gallenwege
Beitr. Z. Klin. Chir. 1905, 47, 720.

VAUTRIN
Epithélioma du canal cystique.
Arch. Prov. de Chirurg. 1907, 16, 253.

WEIMERSCHAUS (P.)
Das Karzinom des ductus cysticus
Zentralbl. Chirurg. 1941, 68, 1622.

WIEDERKEHR (J.)
Les tumeurs du carrefour des grandes voies biliaires.
Thèse Strasbourg 1932, n° 31.